Aus der Frauenklinik der Universität Basel
(Direktor: Prof. Dr. A. Labhardt.)

# Untersuchungen über die Morphologie und den Glykogengehalt der menschlichen Eileiter

Inaugural-Dissertation

zur Erlangung der Doktorwürde

der Medizinischen Fakultät der Universität Basel

vorgelegt von

Alfred Schaffner

aus

Basel

1943

BASEL ~~1940~~

Von der Medizinischen Fakultät Basel genehmigt
auf Antrag von Herrn Professor *Dr. A. Labhardt.*

---

Tag der Promotion: 20. Dezember 1940.

Aus der Frauenklinik der Universität Basel
(Direktor: Prof. Dr. A. Labhardt.)

# Untersuchungen über die Morphologie und den Glykogengehalt der menschlichen Eileiter

Inaugural-Dissertation

zur Erlangung der Doktorwürde

der Medizinischen Fakultät der Universität Basel

vorgelegt von

Alfred Schaffner

aus

Basel

BASEL 1940

*Meinem verehrten Professor und Lehrer*
Prof. Dr. A. Labhardt, *Direktor der Universitätsfrauenklinik Basel, möchte ich für die Ueberlassung des Themas und für Seine Hilfe meinen Dank aussprechen.*

R. UNIV.
BIBLIOTHEEK
LEIDEN

# Untersuchungen über die Morphologie und den Glykogengehalt der menschlichen Eileiter

Die in letzter Zeit erschienen neueren Arbeiten über die experimentell hormonale Beeinflussung der Tubenschleimhaut lassen die Frage offen, diese Beeinflussung eventuell als Therapie bei Sterilität zu verwenden. Untersuchungen über histologische, histochemische und über eventuelle menstruelle Veränderungen der Tubenschleimhaut innerhalb des 4 wöchentlichen Zyklus und während der Gravidität dürfen deshalb von Interesse sein. Durch histologische Untersuchungen an einem relativ grösseren Material möchte ich einiges dazu beitragen um diese Frage zu lösen, denn über histochemische Verhältnisse herrschen noch Meinungsunterschiede.

Die Arbeit zerfällt in zwei Teile. Im ersten Teil handelt es sich darum, die histologische Beschaffenheit der Tubae Fallopi eines jeden Zyklustages (bei 28 tägigem Zyklus) zu untersuchen, um das bisher in der Literatur Bekannte anzuführen und zu ergänzen. Dabei wird der Sekretionsphase besondere Beachtung geschenkt, um festzustellen, ob als Abschluss dieser Phase ähnliche Verhältnisse wie in der Uterusschleimhaut herrschen, die nicht gerade im Sinne einer menstruellen Blutung, jedoch in einer deutlichen Desquamation oder auch in anderen Vorgängen, welche als analoge gelten können, vorhanden sind. Als Abschluss dieses ersten Teiles soll auch das Verhalten der Eileiterschleimhaut im Verlauf einer intrauterinen Schwangerschaft untersucht werden.

Der zweite Teil befasst sich nur mit der einen histochemischen Frage: Normale Zyklustuben und schwangere Eileiter sollen auf ihren Glykogengehalt hin geprüft werden.

## 1. Teil

Bevor die eigenen Untersuchungen besprochen werden, soll eine kurze Uebersicht der bisher erschienen Literatur vorausgeschickt werden. Fasst man die bisher veröffentlichen Berichte und Arbeiten über den normalen Bau der menschlichen Eileiterschleimhaut zusammen, so ist folgendes festgestellt worden:

Das Epithel der Tubenschleimhaut besteht aus einer einschichtigen Zellreihe, in der sich deutlich zwei Zellarten unterscheiden lassen: *Flimmerzellen* und *sekretorische flimmerlose Zellen.* (Letztere sollen nach manchen Autoren aus Flimmerzellen hervorgehen. *Schaffer, Voinot).*

Die bereits vorliegenden Arbeiten über die Veränderungen der Schleimhaut der Fallopischen Tube im Menstruationszyklus können in zwei Gruppen eingeteilt werden: ältere und neuere Veröffentlichungen. Den älteren Untersuchungen gehören Beriche über eine Tubenmestruation im Sinne einer Menstrualblutung an. Aus der nicht geringen Zahl der Autoren, die eine Tubenmenstruation annahmen, seien hier einige der wichtigsten Vertreter angeführt:

*Leopold* beschreibt und nimmt als Erster (1877) eine Tubenmenstruation an. Nach ihm folgen dann *Landau* und *Rheinstein* 1892, *Frank* 1901, *Gossmann* 1904 und *Steinbüchel* 1905.

*Sutton* und *Thompson* 1887 dagegen sprechen sich entschieden gegen eine Eileitermenstruation aus. *Hennig* 1895, *Strassmann* 1896 und *Czyzewics* nehmen eine Zwischenstellung ein. Sie fanden leichte Veränderungen im Sinne einer Hyperämie, ödematöser Schwellung und eine verstärkte Schleimabsonderung der Schleimhaut, aber sie entschieden sich nicht für oder gegen eine Menstruation.

*Mainzer* hingegen ist der Einzige, der an eine Menstruation des Eileiters bei angeborenen Missbildungen glaubt.

Die zweite Gruppe fasst alle neueren Arbeiten zusammen, und auch diese sind in den einzelnen Befunden verschieden. Immerhin bemerkten fast alle der genannten Autoren histologische Veränderungen des Tubenepithels im Sinne *sekretorischer Erscheinungen zur Zeit der Menstruation.*

*Jägeroos* ist der Erste, der die verschiedenen Zustände der Eileiter während des Zyklus mit der Uterusschleimhaut vergleicht. Desgleichen *Tröscher* und *Tietze.* Diese drei fanden eine Vermehrung der Sekretionszellen und eine Steigerung der Sekretion in der prämenstruellen Phase, eine Abnahme der Sekretion im postmenstruellen Stadium. Im Intervall fanden alle drei fast nur Flimmerzellen.

Kurz zusammengefasst ist das Resultat dieser oben erwähnten Arbeiten folgendes:

In der Zeit unmittelbar nach der Menstruation findet man im Verband des Tubenepithels niedrige Flimmerzellen, über die die flimmerlosen Zellen weit hervorragen. Unter diesen findet man häufig Zellen,

die ins Tubenlumen keulenförmig hineinragen, und die ihre spitzlaufende Basis zum Bindegewebe der Falte gerichtet haben. Auf diese Weise bekommt die Niveaulinie ein unregelmässiges, stufenförmiges Aussehen. Sehr bald aber strecken sich die Flimmerzellen zu schmalen, schlanken, palissadenartig dicht nebeneinander stehenden Zellen, welche die gleiche Höhe der Flimmerlosen erreichen. Dadurch entsteht eine fast lineare Niveaulinie. Die flimmerlosen Zellen scheinen in diesem Zeitpunkt (ungefähr Ende der zweiten Woche bei vier wöchentlicher Periode) an Zahl vermindert. Sie stehen in Gruppen zusammen und sind auffallend schlank. Keulenförmige Zellen sind fast nicht anzutreffen. Von nun an (anfangs der dritten Woche) werden die Flimmerzellen wieder deutlich niedriger, plumper und tonnenförmig; ihr Protoplasma hellt sich auf. Die flimmerlosen Zellen scheinen vermehrt und unterbrechen die gradlinige Niveaulinie, sie wölben ihr oberes Ende immer mehr lumenwärts, als ob sie ausgestossen würden. Eine richtige Ausstossung ist aber nie beobachtet worden. Die allerletzten Publikationen (Clauberg, Tietze, Caffier) haben diese Veränderungen der Schleimhaut als hormonale Wirkungen erkannt und auch experimentell den Beweis erbracht. Demnach würde die Proliferationsphase der Flimmerzellen der Follikulinphase, ihre Zurückbildung aber und das Hervortreten der Sekretionszellen der Corpus luteum Phase entsprechen.

Abschliessend soll noch die Arbeit von *Breipohl* erwähnt werden, der die Bewegungen des Eileiters beobachtete und registrierte. Er stellt fest, dass im Verlaufe des Zyklus verschieden starke Bewegungen stattfinden, und dass diese um den Ovulationstermin (Ende der Proliferationsphase unter hormonalem Follikel-Corpus luteum Einfluss am stärksten sind.

Für die histologisch anatomischen Verhältnisse scheint die Frage bis auf weiteres gelöst, für die histochemischen Veränderungen dagegen ist sie noch offen. Ueber das Verhalten von Glykogen und Lipoid in der menschlichen Tube ist sehr wenig publiziert worden, auch widersprechen sich die einzelnen Befunde. Eine Wiedergabe dieser Ergebnisse wird an dieser Stelle unterlassen, sie werden nachher in Zusammenhang mit meinen eigenen Resultaten besprochen.

## Untersuchungen an der Universitätsfrauenklinik Basel

Als Material dienten Tuben von Patientinnen, die in der Universitätsfrauenklinik Basel operiert wurden. In allen Fällen handelte es sich um Eileiter genital gesunder Frauen, die keine Zyklusanomalien zeigten und welche aus verschiedenen Indikationen zur Sterilisation eingewiesen wurden. Da-

neben gelangten zur Untersuchung auch Tuben von graviden Frauen, an denen die Sellheim'sche Operation ausgeführt wurde. Ein Grossteil der Tuben wurde durch die subperitoneale Resektion (nach Labhardt) eines 2 cm. langen Tubenstückes gewonnen (ampullärer Teil). Daneben wurden auch Salpingektomien ausgeführt, bei denen die ganze Tube untersucht werden musste.

Um die histologischen Verhältnisse möglichst günstig zu gestalten, wurden die Eileiter gleich nach der Entfernung in fixierende Flüssigkeiten gebracht, also in Du Boscq, Bouin, Formalin 4 % und in 100 % Alkohol. Die Weiterbehandlung bis zur Einbettung geschah in üblicher Weise.

1. Gründliche Entwässerung durch Ueberbringen der Präparate aus Bouin und Du Boscq 24 Stunden lang in 96 % Alkohol und für 12 Stunden in absolutem Alkohol.
2. Durchtränkung mit Xylol (wechseln) bis die Objekte durchscheinend sind. (1 - 3 Stunden).
3. 4 bis 6 Stunden in 52° Paraffin, (wechseln) dann in 58° Paraffin bis 12 Stunden.
4. Einschmelzen.

Die Celloidineinbettung geschah nach folgendem Verfahren:

1. 24 Stunden Entwässerung in 100 % Alkohol.
2. 24 Stunden in Aether-Alkohol aa.
3. 10 bis 14 Tage in dünnflüssiges Celloidin (2 %).
4. 10 bis 14 Tage in dickflüssiges Celloidin (8 %).
5. Erstarrenlassen und Zuschneiden der Blöcke, hernach aufkleben auf Holz, 2 bis 3 Stunden lufttrocknen lassen und übertragen in 70 % Alkohol mindestens 12 Stunden vor dem Schneiden.

Die Schnittdicke wurde zwischen 4 bis 5 My gewählt.

Gefärbt wurde mit:

Hämalaun-Eosin
Eisenhämatoxilin-Eosin
Jaune solide nach Wallart
Trichrom Masson
Glykogenfärbung mit Best'schen Carmin
Lipoidfärbung nach Sudan 3.

Da die Jaune solide Färbung nach Wallart und die Trichrom nach Masson seltenere Färbungen sind, sei hier das Verfahren angegeben. Nach der Entparaffinierung der Präparate durch die Xylol-Alkoholreihe werden sie 1 bis 2 Minuten mit Eisenhämatoxylin gefärbt.

*b)* Differenzierung in Salzsäurealkohol.

*c)* Brunnenwasser bis die Schnitte (Kerne) dunkel sind.

*d)* Aqua dest.

*e)* Jaune solide oder Trichrom Masson 1 bis 3 Minuten.

*f)* Differenzieren mit Essigwasser (1 % Essigsäure).

*g)* Aqua dest. (rasch). Abtrocknen.

*h)* Abtrocknen mit 100 % Alkohol angesäuert mit 1 % Eisessig, hernach in 100 % Alkohol rein.

*i)* Carboxylol - Xylol - Xylol - Balsalm.

Die Kerne sind dunkelblau, das Bindegewebe hellgelb, die Muskulatur rot und die Zilien rosarot.

# Befunde

J. Nr. 1938/1171 Z. L. 42J. III. Para TN. 13 (TN = Tubennummer)

Persönliche Anamnese: o. B.

Familienanamnese o. B.

Menses: 4 wöchentlich, 3 tägig; Stärke: mittel.

Letzte Menses: 8. Oktober 1938.

Diagnose und Indikation zur Operation:

incontonentia urinae bei descensus uteri et vaginae.
Hypertrophia portionis.

Operation: Amputatio der Portio, Colporrhaphia ant. Colpoperineorrhaphia, Tubensterilisation nach Lahbardt, Exohysteropexie nach Kocher.

Datum der Operation: 13. Oktober 1938.

**Mikroskopischer Befund (6. Zyklustag).**

Man unterscheidet der Grösse und Form nach zwei verschiedene Arten von Flimmerzellen:

1. Auffallend breite, grosse Flimmerzellen, die wie aufgebläht erscheinen. Weder in der Form noch in der Aufnahme des Farbstoffes zeigt ihr Kern eine Regelmässigkeit. Diese Zellen, die ihrem Aussehen nach am besten als tonnenförmig bezeichnet werden können, werden häufig auf beiden Seiten von schmalen, protoplasmaarmen langgestreckten Zellen, deren Kern die ganze Zellhöhe einnimmt, konturiert (*Stiftchenzellen*). Es ist nicht zu bestimmen, welcher Zellart diese letzteren angehören.
2. Schmale, zylindrische Flimmerzellen mit einem längsovalen chromatinreicheren Kern. Die flimmerlosen Zellen überragen kaum die andere Zellart. Die Verteilung der sekretorischen und Flimmerzellen ist anscheinend gleichgross. Hier zeigt sich eine gewisse Regelmässigkeit, denn auf eine Flimmerzelle folgt abwechslungsweise eine flim-

merlose Zelle. Die Höhe des Epithels, gemessen von der Zellbasis bis zur Basalmembran, beträgt: 16,25 My.

J. Nr. 1938/1186 T. G. 25 J. III. Para TN. 14.
Persönliche Anamnese: o. B.
Familienanamnese: o. B.
Menses: 4 wöchentlich; 4 - 6 tägig; Stärke: mittel.
Letzte Menses: 12. Oktober 1938.
Diagnose und Indikation zur Operation:
Soziale Indikation zur Sterilisierung.
Operation: Tubensterilisation nach Labhardt. Appendektomie.
Datum der Operation: 18 Oktober 1938.

**Mikroskopischer Befund (7. Zyklustag).**

Das ganze Bild ist dem vorhergehenden sehr ähnlich. Die Niveaulinie, die fast überall aus einer immer deutlicher hervortretenden Basalmenbran mit kurzen, teilweiser verklumpten Flimmerhaaren besteht, ist beinahe gerade. Die blasigen (hypertrophierten) Zellen haben an Zahl abgenommen, und alle Kerne des Epithels haben sich gestreckt. Als weiteres Zeichen dieses Stadiums gilt das Zurücktreten der Sekretionszellen und das Höherwerden der Flimmerzellen, die schon eine beginnende Palissadenstellung einnehmen. *Höhe des Epithels: 17,5 My.*

J. Nr. 1938/1198 P. G. 30 J. II. Para. TN.15.
Persönliche Anamnese: o. B.
Familienanamnese: o. B.
Menses: 4 wöchentlich; 5 - 6 tägig; Stärke: mittel.
Letzte Menses: 14. Oktober 1938.
Diagnose und Indikation zur Operation:
Psychiatrische Indikation zur Sterilisation.
Operation: Salpingectomia duplex.
Datum der Operation: 21. Oktober 1938.

**Mikroskopischer Befund (8. Zyklustag).**

Die Niveaulinie ist gradlinig. Längere Strecken der Falten werden ausschliesslich von nebeneinander gereihten Flimmerzellen, die eine birnenförmige Gestalt mit breiter, gegen das Lumen gerichteter Basis aufweisen. In den Lücken, die durch diese Formanordnung der birnenförmigen Flimmerzellen entstehen, finden sich die sekretorischen Zellen (Kerne). Das Epithel bekommt somit stellenweise ein mehrreihiges Aussehen. *Höhe des Epithels: 18,1 My.*

J. N. 1939/ 130. R. M. 26 J. II. Para TN. 39.

Familienanamnese: o. B.

Persönliche Anamnese: o. B.

Menses: 4 wöchentlich; 4 tägig; Stärke: mittel.

Letzte Menses: 9. Januar 1939.

Diagnose und Indikation zur Operation:

Incontinentia urinae bei descensus uteri et vaginae.

Operation: Salpingectomia bilateralis. Appendectomia. Exohysteropexie nach Kocher.

Datum der Operation: 17. Januar 1939.

**Mikroskopischer Befund (9. Zyklustag).**

Die ganze Epithelfläche wird beinahe nur von Flimmerzellen eingenommen; die sekretorischen Zellen scheinen vollkommen zurückgedrängt zu sein. Durch die Stellung der Kerne wird eine Mehrreihigkeit vorgetäuscht. *Epithelhöhe 20,0 My.*

J. Nr. 1938/1100 K. H. 34 J. III. Para TN. 7.

Familienanamnese: o. B.

Persönliche Anamnese: o. B.

Menses: 3½ - 4 wöchentlich; 4 tägig; Stärke: mittel.

Letzte Menses: 18. September 1938.

Diagnose und Indikation zur Operation:

Descensus uteri et vaginae. Da auf weitere Kinder verzichtet wird, Sterilisation zur Ausführung der Exohysteropexie.

Operation: Tubensterilisation nach Labhardt. Appendektomie. Exohysteropexie nach Kocher.

Datum der Operation: 27. September 1938.

**Mikroskopischer Befund (10. Zyklustag).**

Deutliche Palissadenstellung der Flimmerzellen. Im grossen und ganzen scheint das Bild stationär geblieben zu sein. *Epithelhöhe: 21,75 My.*



*Epithel einer Tube des 10. Zyklustag.*
*Deutliche Palissadenstellung der Flimmerzellen*

Von allen bisher aufgeführten Tagen wurden mehrere Tuben untersucht und untereinander verglichen. Sie zeigten mehrere Unterschiede. Als wahrscheinlichste Erklärung dafür nehme ich folgendes an:

*Die Unterschiede der einzelnen Tuben des gleichen Zyklustages sind sicher vom Zeitpunkt der Follikelreifung abhängig. Ich vermute, dass es bei Frauen, die einen verschieden langen Zyklus haben, zu einer zeitlichen Verschiebung der Follikelreifung, kommt, d. h. der Follikelsprung findet bei der einen Frau am 13. bis 14. Tage statt, bei der anderen am 16.ten. Dieser Unterschied zeigt sich demnach auch in den verschiedenen Graden der Veränderungen der Eileiterschleimhaut.*

J. Nr. 1938/1317 A. K. 37 J. II. Para TN. 20

Familienanamnese: o. B.

Persönliche Anamnese: Patientin leidet an chronischem Rheumatismus.

Menses: 4 bis 5 wöchentlich; 4-5 tägig; Stärke: mittel.

Letzte Menses: 10. November 1938.

Diagnose und Indikation zur Operation:

Descensus uteri et vaginae. Da weitere Kinder unerwünscht sind, wird die Patientin sterilisiert zur Ausführung der Exohysteropexie.

Operation: Colporrhaphia ant. Colpoperineorrhaphia. Tubensterilisation nach Labhardt. Exohysteropexie nach Kocher.

Datum der Operation: 22. November 1938.

**Mikroskopischer Befund (13. Zyklustag).**

Die Flimmerzellen haben ihre Maximalhöhe erreicht. Die bisher fast kontinuierliche Schicht von Flimmerzellen wird an mehreren Stellen durch nicht flimmernde unterbrochen. Die Kerne jener sekretorischen Zellen, die in den Lücken zwischen zwei Flimmerzellen waren, fangen sich an zu strecken und sich lumenwärts einen Weg zu bahnen. Zum ersten Male treten hier keulenförmige Protoplasmafortsätze auf, deren Kuppe kaum über die Flimmerhaare hinausragt und kernfrei ist. Im Stroma lässt sich eine gewaltige Gefässvermehrung und Gefässsprossung erkennen. *Epithelhöhe: 22,0 My.*

J. Nr. 1939/209 C. H. 29 J. O. Para TN. 47.

Familienanamnese: Hereditäre Augenerkrankung.

Persönliche Anamnese: o. B.

Menses: 4 wöchentlich; 4-5 tägig; Stärke: mittel.

Letzte Menses: 25. Januar 1939.

Diagnose und Indikation zur Operation:

Ophtalmologische Indikation zur Sterilisierung.

Operation: Salpingectomia bilateralis.

Datum der Operation: 8. Februar 1939.

### Mikroskopischer Befund (15. Zyklustag).

Durch die Kernverschiebung ist die vorgetäuschte Mehrreihigkeit verloren gegangen. Das Epithel erscheint wieder einreihig. Immer mehr lässt sich eine Streckung der Kerne der flimmerlosen Zellen und eine regressive Veränderung der Flimmerzellen erkennen. Die keulenförmigen Zellen zeigen im Vergleich zum vorhergehenden Befund keine Veränderung. *Epithelhöhe: 22,5 My.*

J. Nr. 1938/1253 I. S. 40 J. III. Para TN. 17

Familienanamnese: o. B.

Persönliche Anamnese: Lungentuberkulose.

Menses: 3-4 wöchentlich; 4-5 tägig; Stärke: mittel.

Letzte Menses: 20. Oktober 1938.

Diagnose und Indikation zur Operation:

Medizinische Indikation zur Sterilisation. Retroflexio uteri.

Operation: Salpingectomia bilateralis. Appendectomia.

Datum der Operation: 4. November 1938.

### Mikroskopischer Befund (16. Zyklustag).

Die Niveaulinie ist stufenförmig und unregelmässig; der Flimmerbelag jedoch noch deutlich ausgebildet. In den Buchten der Falten weisen die Flimmerzellen beginnende regressive Veränderungen auf: sie sind niedriger, ihr Protoplasma ist besonders um den Kern stark aufgehellt, der in einer Pseudovakuole zu liegen scheint. Das Protoplasma ist gegen die Basalmembran hin fein gekörnt und trübe. Die Gefässsprossung ist immer noch erkennbar. An einigen Stellen findet man eigentliche Nester von Blutgefässen. Histologisch charakterisieren sich diese durch ihre breite, relativ kernreiche Intima. Die keulenförmigen Zellen werden immer häufiger. Hie und da ist diese Keulenform in eine andere Gestalt übergegangen. Der Kern dieser Zellen ist aus der Kernreihe herausgetreten und hat sich lumenwärts verschoben, seine Form kann am ehesten mit derjenigen eines Ausrufzeichen verglichen werden. Es scheint, dass diese Zellen ausgestossen werden. *Epithelhöhe: 20,0 My.*

J. Nr. 1938/1087 M. K. 36 J. IV. Para TN. 6

Familienanamnese: o. B.

Persönliche Anamnese: Lungentuberkulose.

Menses: 3-5 wöchentlich; 4-5 tägig; Stärke: mittel.

Letzte Menses: 7. November 1938.

Diagnose und Indikation zur Operation:

Medizinische Indikation zur Sterilisation.

Operation: Tubensterilisation nach Labhardt. Appendektomie.

Datum der Operation: 23. November 1938.

**Mikroskopischer Befund (17. Zyklustag).**

*Der Beginn der Sekretionsphase* macht sich durch das starke Hervortreten der flimmerlosen Zellen bemerkbar. Deutlich tritt hier eine zweite Form von Zellen auf: es handelt sich um schmale, zylindrische, protoplasmaarme Zellen mit einem stabförmigen nukleolenreichen Kern. (Später als Stiftchenzellen bezeichnet). *Epithelhöhe: 18,75 My.*

J. Nr. 1939/299 L. H. 29 J. II. Para TN. 53.

Familienanamnese: o. B.

Persönliche Anamnese: o. B.

Menses: 4 wöchentlich; 5 tägig; Stärke: ziemlich stark.

Letzte Menses: 15. Februar 1939.

Diagnose und Indikation zur Operation:

Cystoma ovarii dextri.

Operation: Salpingovariectomia dextra.

Datum der Operation: 4. März 1939.

**Mikroskopischer Befund (18. Zyklustag).**

Das Bild des Epithelverbandes erscheint sehr unruhig. Viele Zellen scheinen ausgestossen zu werden und überragen die Niveaulinie des Epithels fast um die Hälfte ihrer Höhe. Die Flimmerzellen erscheinen flach, breit und plump. Ihr Kern ist durchwegs abgerundet, ebenfalls plump. Die schmalen protoplasmaarmen stabförmigen flimmerlosen Zel-

len treten sehr deutlich auf und erwecken den Eindruck, als ob das Epithel an flimmerlosen Zellen reicher wäre. *Epithelhöhe: 18,75 My.*

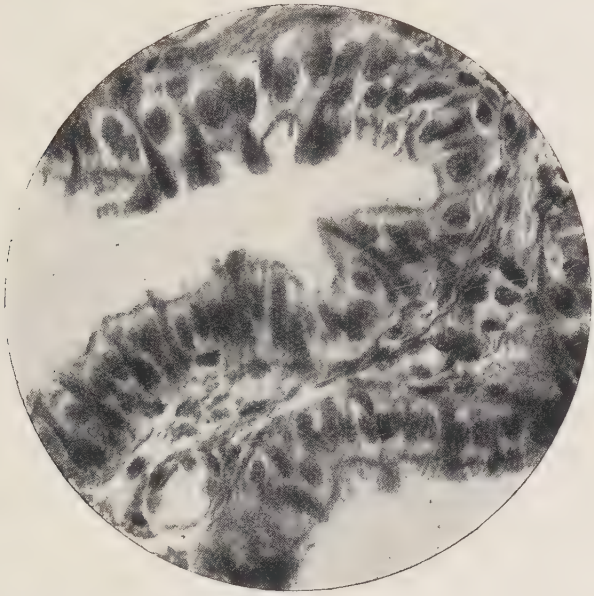

*Tubenepithel am Beginn der Sekretionsapse: (17-18 Zyklustag) Anfang der Zellausstossung*

J. Nr. 1939/296 F. M. 49 J. O. Para TN. 55.

Familienanamnese: o. B.

Persönliche Anamnese: o. B.

Menses: 4 wöchentlich; 5-6 tägig; Stärke: mittel.

Letzte Menses: 18. Februar 1939.

Diagnose und Indikation zur Operation:

Uterus myomatosus, Ca ovarii dextri, Ca vaginae, Cervix Polyp.

Operation: Amputatio uteri supravaginalis, Salpingoophorectomia bilat.

Datum der Operation: 8. März 1939.

**Mikroskopischer Befund (19. Zyklustag).**

Keine auffallende Veränderung gegenüber dem vorhergehenden Befund. *Epithelhöhe: 17,5 My.*

J. Nr. 1938/1295 B. B. 42 J. IV. Para TN. 19.
Familienanamnese: o. B.
Persönliche Anamnese: o. B.
Menses: 4 wöchentlich; 3 tägig Stärke: mittel.
Letzte Menses: 27. Oktober 1938.
Diagnose und Indikation zur Operation:
Soziale Indikation zur Sterilisation.
Operation: Tubensterilisation nach Labhardt. Appendektomie.
Datum der Operation: 17. November 1938.

**Mikroskopischer Befund (22. Zyklustag).**

Die Niveaulinie ist ganz unregelmässig. Die Flimmerzellen sind breit, plump und tonnenförmig. Ihr Kern ist durchwegs rund und chromatinarm. In diesem Stadium treten deutlich Zeichen auf, die vermuten lassen, dass die keulenförmigen Zellen aktiv von ihren Nachbarzellen ausgestossen werden. In diesen Fällen beobachtet man an der Grenze zweier Flimmerzellen die kommaförmige Zelle (Druckwirkung), die mit einem äussersten spitzen Plasmafortsatz einen Zusammenhang mit dem Epithelverband aufweist. Die ganze Zelle wird von dem gleichgeformten Kern fast ganz eingenommen. Dem Bilde nach sind diese Zellen deutlich in Ausstossung begriffen. In den Flimmerhaaren werden hie und da rundliche Gebilde beobachtet, welche als Kernschatten bezeichnet werden können. Wahrscheinlich handelt es sich hier um Zellen, die nur teilweise, also nicht vollständig ausgestossen worden sind. Durch den Verlust des Zusammenhanges mit dem Zottenstroma wurde die Ernährung mangelhaft, die Zellen sind infolgedessen zugrunde gegangen und hinterlassen nur diese schattigen Gebilde. Auch die schmalen, zylindrischen, flimmerlosen Zellen treten wieder auf. Sie scheinen auch gewisse Veränderungen durchgemacht zu haben, denn sie sind schlanker geworden, ihr stabförmiger Kern ist stark gefärbt und lässt keine Struktur mehr erkennen. Ihrer Gestalt entsprechend können sie als Stiftchenzellen bezeichnet werden. Ueber die Abstammung und Funktion dieser Stiftchenzellen im Epithel ist es mir nicht möglich irgendwelche Erklärungen zu geben. *Epithelhöhe: 17,5 My.*

J. Nr. 1938/1227 C. B. 45 J. III. Para TN. 26.
Familienanamnese: o. B.

Persönliche Anamnese: o. B.

Menses: 4 wöchentlich; 1 - 2 tägig; Stärke: schwach.

Letzte Menses: 9. November 1938.

Diagnose und Indikation zur Operation:

Descensus vaginae et uteri. Cystis ovarii dextri.

Operation: Colporrhaphia ant. Colpoperineorrhaphia. Salpingoophorectomia dextra, Salpingectomia sinistra. Appendectomia. Exohysteropexia nach Kocher.

Datum der Operation: 1. Dezember 1938.

**Mikroskopischer Befund (23. Zyklustag).**

Das niedrige Epithel besteht meistens aus tonnenförmigen, kurzhaarigen Flimmerzellen. Ihr Kern ist rund und sehr chromatinarm. Im Lumen der Tube finden sich zahlreiche Zellen nebst einigen Leukozyten. Die freien Zellen im Lumen haben einen schmalen Protoplasmahof um einem sehr schlecht gefärbten Kern. Wenn sie die gleichen sind, wie die, die ich in den früheren Stadien als in Ausstossung begriffene Zellen bezeichnet habe, so müssen sie sich nach dem Verlassen des Epithelverbandes abgerundet haben. Diesen Vorgang können wir öfters, z. B. durch Milieuwechsel in Zellkulturen, beobachten. *Epithelhöhe: 16,8 My.*

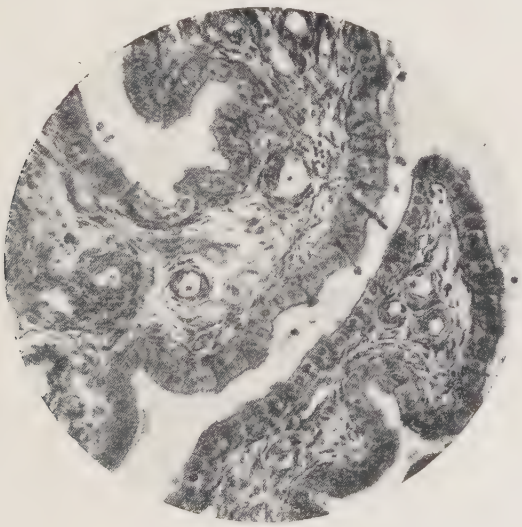

*Uebersichtsbild der Tube gegen das Ende der Sekretionsphase. Breite niedrige Flimmerzellen, Flimmmerhaare verklebt. Nur noch wenige Stiftchenzellen*

J. Nr. 1939/139 R. E. 28 J. II. Para TN. 40.

Familienanamnese: o. B.

Persönliche Anamnese: o. B.

Menses: unregelmässig; 3 tägig; Stärke: mittel.

Letzte Menses: 28. Dezember 1938.

Diagnose und Indikation zur Operation:

Soziale Indikation zur Sterilisation.

Operation: Salpingectomia bilateralis.

Datum der Operation: 20. Januar 1939.

**Mikroskopischer Befund (24. Zyklustag).**

Der Zustand ist dem vorhergehenden ähnlich. Die in Ausstossung begriffenen Zellen haben an Zahl abgenommen. Die Flimmerzellen erscheinen noch breiter und niedriger, öfters tonnenförmig. Die Flimmerhaare sind überall miteinander verklebt. Von den Stiftchenzellen ist nur noch der schlecht färbbare, lange Kern zu erkennen. *Epithelhöhe: 16,2 My.*

J. Nr. 1938/1128 K. H. 43 J. III. Para TN. 11.

Persönliche Anamnese: o. B.

Familienanamnese: o. B.

Menses: 4 wöchentlich 7 tägig; Stärke: stark.

Letzte Menses: 12. September 1938.

Diagnose und Indikation zur Operation:

Incontinentia urinae bei descensus uteri et vaginae. Ad sterilisationem.

Operation: Colporrhaphia ant. Colpoperineorrhaphia. Tubensterilisation nach Labhardt. Appendektomie.

Datum der Operation: 8. Oktober 1938.

**Mikroskopischer Befund (27. Zyklustag).**

Drei charakteristischen Zellarten bilden hier eine niedrige Epithelschicht.

1. Die enorm breiten Flimmerzellen.
2. Die schmalen langen Zellen, die fast ausschliesslich aus den Kernen bestehen (Stiftchenzellen).

3. Einige keulenförmige Zellen.

Dicht unter der Epithelschicht, besonders unterhalb der flimmerlosen Stiftchenzellen, treten auffallend helle, grosse Zellen auf. In den Buchten der Falten wird die Epithelschicht öfters von breiten Flimmerzellen mit quergestelltem Kern gebildet, infolgedessen erscheint das Epithel sehr niedrig und sieht beinahe endothelartig aus. Das Typische dieses Stadiums ist die grosse Zahl an breiter Flimmerzellen. *Epithelhöhe: 15,0 My.*

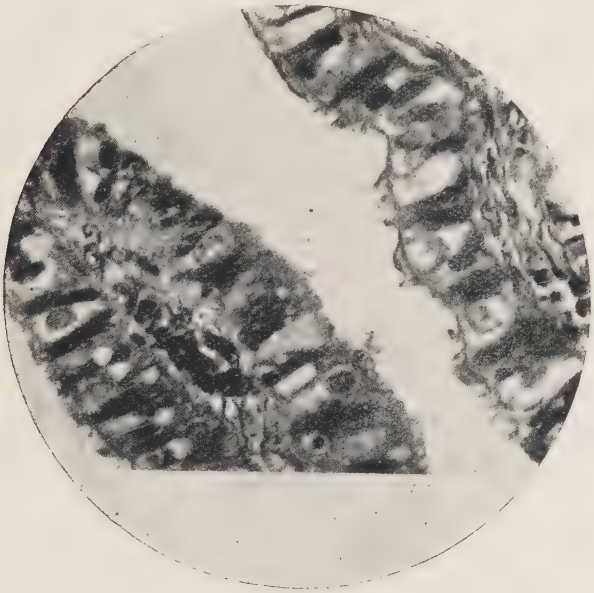

*Tubenepithel am 27. Zyklustag. Im Epithelbelag hypertrophierte Flimmerzellen und Stiftchenzellen.*

## Tabelle der Epithelhoehen

| | |
|---|---|
| 6. Zyklustag | 16,25 My. |
| 7. Zyklustag | 17,5 My. |
| 8. Zyklustag | 18,1 My. |
| 9. Zyklustag | 20,0 My. |
| 10. Zyklustag | 21,75 My. |
| 13. Zyklustag | 22,00 My. |
| 15. Zyklustag | 22,5 My. |
| 16. Zyklustag | 20.0 My. |
| 17. Zyklustag | 18,75 My. |
| 18. Zyklustag | 18,75 My. |
| 19. Zyklustag | 17,5 My. |
| 22. Zyklustag | 17,5 My. |
| 23. Zyklustag | 16,8 My. |
| 24. Zyklustag | 16,2 My. |
| 27. Zyklustag | 15,0 My. |

Aus der Tabelle lässt sich deutlich eine Zunahme der Epithelhöhe während der ersten Zyklushälfte und die Abnahme der Höhe in der zweiten Zyklushälfte erkennen.

# Zusammenfassung

der

# eigenen histologischen Ergebnisse

Bei der geschlechtreifen Frau finden in der Eileiterschleimhaut, insbesondere in der Epithelschicht zyklische Veränderungen statt, *die aber nie zu einer Menstrualblutung führen.* Sie bestehen aus zwei entgegengesetzten Vorgängen:

a) *Das Epithel wird zuerst für den Mechanismus des Eitransportes durch eine Vermehrung und Bereitstellung hoher Flimmerzellen vorbereitet. Dieser Aufbau dauert während der ganzen Proliferationsphase an (bis Ende der zweiten Zykluswoche). Zu gleicher Zeit finden auch eine Sprossung und Vermehrung der Faltenstromagefässe statt, die ihren physiologischen Zweck in der Eiernährung zu haben scheint.*

b) *Von der dritten Zykluswoche an (Anfang der Sekretionsphase) wird der enorme Zellreichtum des Epithels durch Ausstossung zahlreicher Zellen abgebaut. Es findet also eine Rückbildung statt, mit dem Zweck, für das notwendige Aufschiessen neuer Zellen beim nächsten Funktionsgang Platz zu machen. Diesen Vorgang als Ersatz einer Menstruation zu betrachten, ist unnötig und teleologisch unrichtig. Es wäre von Natur aus widersinnig, wenn die Tube menstruieren würde, da sie lediglich dem Eitransport und wohl auch der Ernährung während des Transportes dient. Die Tube soll ja nicht zum Eibette werden, also muss auch bei nicht Befruchtung kein vorbereitetes, unbenütztes Eibett, wie beim Uterus, ausgestossen werden. Auf Grund der gemachten Feststellungen ist also die übliche Einteilung der Zyklustuben in die vier Phasen:*

*Menstruum, Postmenstruum, Intervall und Postmenstruum unhaltbar, und sollte, wie aus oben gesagtem klar hervorgeht durch eine neue Einteilung in:*

Proliferationsphase (1. - 2. Woche)
und Sekretionsphase (3. - 4. Woche)

*ersetzt werden.*

d) *Die in Ausstossung begriffenen Zellen weisen nie Flimmerhaare auf. Sie müssen daher zu den sekretorischen*

*Zellen gehören. Ich fasse sie als holokrine Drüsenzellen auf, die infolge ihrer Funktion den Epithelverband verlassen müssen.*

e) *In den Flimmerzellen sah ich nirgends Kernteilungsfiguren.*

f) *Uebergangsbilder von Flimmerzellen zu flimmerlosen Zellen und umgekehrt konnte ich keine beobachten.*

g) *Da anscheinend nur flimmerlose Zellen das Epithel verlassen, muss man annehmen, dass ein Uebergang von Flimmerzellen in flimmerlose Zellen stattfindet (Voinot, Schaffer), denn sonst würden die flimmerlosen aus dem Epithel vollkommen verschwinden.*

Diese Ergebnisse decken sich mit denen, die bis jetzt in der Literatur aufgeführt worden sind. Neu hingegen sind die Befunde über eine Gefässprossung am 13. - 16. Tage, die sicher der Ernährung des Eies dienen soll. Ferner ist neu der Befund, dass freie, vom Epithel losgelöste Zellen, sowie auch Zellkernschatten (offenbar Ueberreste von zerstörten Zellen) im Lumen vorhanden sind.

Ueber das Verhalten des Eileiters während einer intrauterinen Schwangerschaft liegen nur einige Arbeiten vor. Da diese Frage noch wenig untersucht worden ist, schien es mir wichtig, sie genau zu bearbeiten. Zur Untersuchung gelangten 50 Tuben. Die unten angeführten Tabellen sollen einen Ueberblick über das verwendete Material geben.

*Tabelle 1. = Alter der Patientinnen.*

| Alter | 20-25 J. | 25-30 J. | 30-40 J. | über 40 J. |
|---|---|---|---|---|
| Anzahl der Tuben | 6 | 8 | 28 | 8 |

*Tabelle 2. = Schwangerschaftswochen.*

| Anzahl der Wochen: | 4-8 | 8-12 | 36-40 |
|---|---|---|---|
| Anzahl der Tuben : | 10 | 18 | 22 |

Die Untersuchung der 50 Eileiter ergab fast immer ähnliche Bilder. Die Epithelveränderungen wurden mit denen der Zyklustuben verglichen, und es zeigte sich, dass diese den Tuben vom Anfang der Sekretionsphase (3. - 4. Zykluswoche) gleichen. Aus der Fülle der Fälle kann man zwei charakteristische Zustandbilder hervorheben.

J. Nr. 1938/1334 B. W. 34 J. II. Para TN. 25.

Familienanamnese: o. B.

Persönliche Anamnese: o. B.

Menses: 3-4 wöchentlich 7 tägig; Stärke: stark.

Letzte Menses: 11. Oktober 1938.

Diagnose und Indikation zur Operation:
Psychiatrische Indikation. Descensus uteri gravidi retroflexi. Ad Sellheim.

Operation: Sellheim'sche Operation. Tubensterilisation rechts mit Keilexzision. Tubensterilisation links nach Labhardt. Exohysteropexie nach Kocher.

Datum der Operation: 26. November 1938.

**Mikroskopischer Befund (6. Graviditätswoche).**

Bei der Betrachtung des ganzen Gesichtsfeldes fällt vor allem auf, dass die Niveaulinie von stufenförmiger und unregelmässiger Beschaffenheit ist. Diese Erscheinung ist bedingt durch das Hervortreten der keulenförmigen Protoplasmafortsätze der zahlreichen heraustretenden Zellen. Eine genaue Untersuchung der Flimmerzellen ergibt, dass diese schon einzelne Veränderungen aufweisen. Die Zellen sind im allgemeinen niedriger, und der Kern lässt seine feine Struktur nicht mehr erkennen. Die Flimmerhaare sind meistens verklebt. Die Epithelhöhe beträgt 13.0 My. *Das ganze Bild entspricht einer Zyklustube vom Anfang der Sekretionsphase.* (Anfang der 3. Woche Postmenstruum.)

J. Nr. 1938/1042 E. B. 39 J. IV. Para TN. 2.

Familienanamnese: o. B.

Persönliche Anamnese: Ulcus duodeni.

Menses: 4 wöchentlich; 3-5 tägig; Stärke: mittel.

Letzte Menses: 18. Juli 1938.

Diagnose und Indikation zur Operation:
Psychiatrische und medizinische Indikation, ad Sellheim.

Operation: Sellheim'sche Operation, Tubensterilisation nach Labhardt. Appendektomie.

Datum der Operation: 13. September 1938.

**Mikroskopischer Befund (8. Graviditätswoche).**

Die Epithelveränderungen sind analog denen der Tuben am Ende der Sekretionsphase, d. h. das Epithel besteht aus breitbasigen, plumpen, tonnenförmigen bis kugeligen Flimmerzellen mit aufgeblähtem Protoplasma, blasigem Aussehen und rundem, gekörneltem Kern. Die flimmerlosen Zellen, besonders die keulenförmigen, sind gruppenweise und zahlreich anzutreffen. *Epithelhöhe: 15,0 My.*

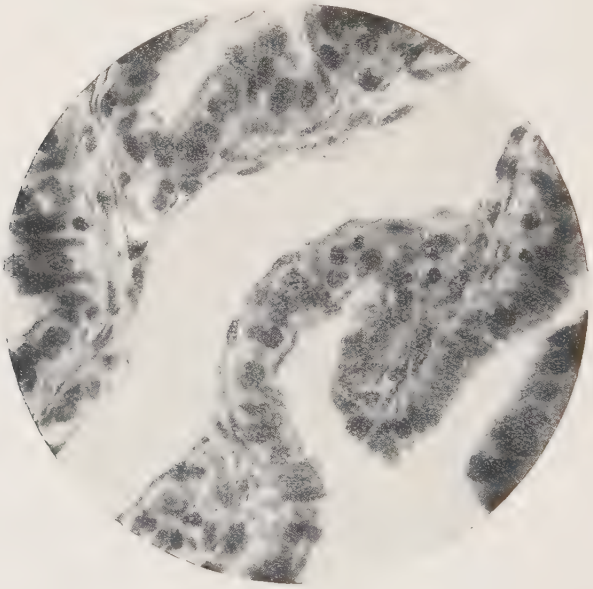

*Typisches Bild des Tubenepithels während der Schwangerschaft. Der Zustand entspricht einer Tube der Sekretionsphase. Hingegen ist das Epithel niedriger.*

Aus dem Gesagten lassen sich folgende Schlussfolgerungen ziehen:

1. *Die Befruchtung des Eies bei normal menstruierten Frauen kann nur in der dritten Woche stattfinden.*

2. *Der Zustand der Schleimhaut im Moment der Befruchtung bleibt während der Schwangerschaft erhalten.*

3. *Während der Gravidität findet in der Tube keine Decidualbildung statt.*

4. *Die Epithelhöhen sind niedriger als bei den Zyklustuben.*

# Zweiter Teil

## Glykogen Untersuchungen an Tuben während Zyklus und Gravidität

Die bisherigen Publikationen über Glykogenuntersuchungen sind kurz zusammengefasst folgende:

1916 hat *Tröscher* Tuben Nichtschwangerer untersucht, er fand wenige Male Spuren von Glykogen: zweimal im Intervall, einmal im Prämenstruum und in 4 Fällen des Postmenstruums. Er hat somit angenommen, dass kein gesetzmässiger Verlauf der Glykogenproduktion oder auch nur ein irgendwie regelmässiges Vorkommen dieses Stoffes in der Tubenschleimhaut vorhanden ist.

1916 untersuchte *Allister* 29 Tuben von Frauen, die wegen Uterusruptur, Fibromyom, Cervixcarcinom, Ovarialtumoren, Tubargravidität und Salpingitiden operiert wurden. Nur in 7 Fällen konnte er Glykogen nachweisen.

1927 untersuchte *Jakovlev* 19 Fälle; auch er entnahm das Material Frauen, die wegen Genitalerkrankungen operiert wurden. Er konnte nur in 3 Fällen Glykogen nachweisen. Beide der genannten Forscher konnten in Anbetracht des kleinen Materials zu keinem eindeutigen Ergebnis kommen.

1928 stellte *Iwata* umfangreiche Untersuchungen an, und konnte folgendes feststellen: das Glykogen ist in den Flimmerzellen und in den Muskelfasern der Tube nachweisbar. Das Glykogen in der Flimmerzelle befindet sich in feinkörniger oder kleintropfiger Form meist in der Nähe des Kernes, sehr oft nahe der Zellbasis. Gelegentlich ist es auch als feinkörnige Masse an der Basalmembran festzustellen.

Das Glykogen in der Muskelfaser zeigt die gleiche Formverteilung, es ist entweder im Protoplasma oder nur an beiden Kernpolen bemerkbar. Durch den Vergleich der Befunde über das Verhalten des Glykogens in der Tube und im Uterus konnte *Iwata* feststellen, dass es in der Tube durch die Zyklusphasen hindurch seine Menge genau so verändert wie im Uterus, obwohl die Gesamtmenge viel kleiner ist als im Uterus selbst. Der zusammenfassende Befund darüber ist folgender:

In 3 von 11 im Intervall (*Anfangs Proliferationsphase) untersuchten Fälle konnte er Glykogen in einigen Flimmerzellen nachweisen. In 2 von diesen Fällen, die am Ende dieses Stadiums waren, war etwas mehr Glykogen vorhanden und in einem der letzten Fällen war es in geringer Menge auch im Tubenlumen nachweisbar. Die Muskelfasern enthielten alle Spuren von Glykogen.

Im prämenstruellen Stadium (*Anfang und spätere Stadien der Sekretionsphase) konnte er von 15 untersuchten Tuben in 14 Glykogentropfen nachweisen. In diesem Stadium fand er, verglichen mit den anderen Stadien, die grösste Glykogenmenge. Er bemerkte auch, dass die Glykogenmenge in der ersten Hälfte des prämenstruellen Stadiums (Anfang der Sekretionsphase) etwas grösser ist als in der zweiten Hälfte (spätere Stadien der Sekretionsphase), und dass die Menge des in das Lumen ausgeschiedenen Glykogens deutlich grösser ist als die Glykogenablagerung in den Epithelien. Der Glykogengehalt in den Muskelfasern zeigt auch in diesem Stadium die höchste Werte und ist in der inneren zirkulären Muskelschicht deutlich höher als in der äusseren Längsmuskelschicht.

In einem Fall im Postmenstruum (* Anfang der Proliferationsphase) konnte er in der inneren Muskelschicht Glykogen beobachten, wo es in allen andern Fällen sonst fehlte.

1939 stellte *Joel* umfangreiche histochemische Untersuchungen an. Er konnte Glykogen in allen Phasen bei Zyklus und graviden Tuben nachweisen. In einem Eklampsiefalle zeigten die Tuben besonders grosse Mengen von Glykogen. *Joel* führte diesen Umstand auf den allgemeinen gestörten Stoffwechsel bei Eklampsie zurück.

(* Nach der neuen Einteilung)

**Eigene Untersuchungen**
**an der Universitätsfrauenklinik Basel.**

Untersucht wurden 120 Tuben: 94 Zyklustuben und 26 Tuben schwangerer Frauen.

## Befunde

Die Befunde gebe ich in folgender Reihenfolge wieder:

| | |
|---|---|
| Anfang der Proliferationsphase | ca. 5.- 8. Zyklustag. |
| Spätere Stadien der Prolif. Phase | ca. 9.-15. Zyklustag. |
| Anfang der Sekretionsphase | ca. 16.-22. Zyklustag. |
| Spätere Stadien der Sekr. Phase | ca. 23 -28 Zyklustag. |

*Anfang der Proliferationsphase ca. 5.-8. Zyklustag:* 18 Tuben wurden untersucht. Weder in der Epithelschicht, noch im Faltenstroma, noch im Lumen konnte Glykogen nachgewiesen werden. Eine Ausnahme macht die Muskelschicht. Hier konnte ich Glykogen in Form kleiner Körnchen beobachten. Diese fanden sich sowohl in der inneren Ringmuskelschicht als auch in der äusseren Längsmuskulatur.

*Spätere Stadien der Proliferationsphase ca. 9. - 15. Zyklustag:* 32 Tuben wurden untersucht und das Glykogen konnte in den meisten Flimmerzellen nachgewiesen werden. In diesen Zellen findet es sich in feinkörniger Form sehr nahe der Zellbasis, oft auch in der Nähe des Kernes. Nicht alle Tuben enthalten gleichviel Glykogen. 12 Eileiter, die am Ende der Proliferationsphase angehören, weisen durchwegs einen höheren Glykogengehalt auf als die des Anfangsstadiums.

In den sekretorischen Zellen konnte ich nicht mit Sicherheit Glykogen nachweisen. Im Faltenstroma findet sich nirgends Glykogen. In beiden Muskelschichten beobachtete ich kleine Glykogenmengen, es findet sich auch hier entweder im ganzen Protoplasma oder an beiden Kernpolen (gleiche Lagerung wie das braune Pigment in der Herzmuskelfaser) feinkörnig verteilt.

*Anfang der Sekretionsphase ca 16.-22. Zyklustag:* 28 Tuben wurden untersucht. In diesem Stadium konnte ich in den Flimmerepithelien, besonders in den hypertrophierten Zellen, Glykogen finden. Es ist in kleintropfiger Form um den Kern herum gelagert, gelegentlich aber auch als feinkörnige Masse unter der Basalmembran zu sehen. In beiden Muskelschichten zeigt das Glykogen die gewöhnliche Form mit der mit dem vorhergehenden konnte ich eine deutliche Zunahme bekannten Lokalisation. Beim Vergleichen die es Stadiums

des Glykogen in den Flimmerepithelien feststellen, nicht aber in der Muskelschicht. In dieser zeigt sich ein Unterschied in der Verteilung: die innere zirkuläre Muskelschicht weist eine durchwegs grössere Glykogenmenge als die äussere Längsmuskulatur auf. In 3 Fällen fand ich auch das Glykogen im Faltenstroma. Im Lumen beobachtete ich überall ansehnliche Glykogenmengen.

*Spätere Stadien der Sekretionsphase ca. 23.-28. Zyklustag:* 16 Fälle, die ich untersuchte, waren alle Glykogen-positiv. Alle diese Fälle lassen wieder eine Verminderung des Glykogengehaltes erkennen, sowohl im Epithel als auch in den Muskelschichten. Im Faltenstrom beobachtete ich nirgends Glykogen. Hervorzuheben ist, dass in dieser Phase die Glykogenmengen im Lumen der Tuben zunächst noch etwas ansteigen, um dann rasch abzunehmen und in 6 Fällen negativ zu werden. (Siehe graphische Darstellung).

Die Untersuchung von 36 Tuben Schwangerer ergaben nur positive Resultate. Das Glykogen war auch hier nur in der Flimmerzelle reichlich vorhanden, ganz besonders in der Nähe des Kernes. Eine Zunahme des Glykogens im Verlauf einer Gravidität konnte nicht festgestellt werden. Nur in einem einzigen Falle von 12 Tuben, die bei einer Sectio Cesarea gewonnen wurden, konnten grössere Glykogenmassen in allen Geweben nachgewiesen werden.

**Graphische Darstellung des Glycogens im Tubenepithel und Tubenlumen wahrend dem Zyclus.**

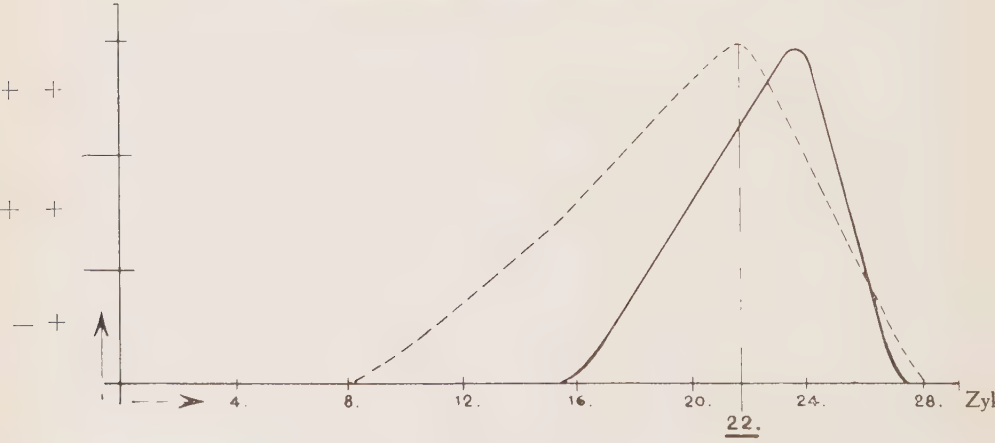


Proliferationsphase Sekretionsphase

— — — = Glykogen im Flimmerepithel
— = Glykogen im Lumen
O — + = Schwach positiv
+ + = deutlich positiv
+ — + = start positiv

## Zusammenfassung

*Das Glykogen ist in der Flimmerzelle, selten im Faltenstroma, aber auch in der Muskelfaser nachweisbar. Die Art seiner Verteilung und die Menge seines Vorkommens nehmen an den zyklischen Veränderungen teil. Am meisten Glykogen findet sich in den ersten Stadien der Sekretionsphase, hauptsächlich im Flimmerepithel. Gegen Ende der Sekretionsphase nimmt der Gehalt an Glykogen wieder ab, sehr wahrscheinlich wird es ins Lumen ausgeschieden. Am Anfang der Proliferationsphase finden wir kein Glykogen mehr in den Zellen, am Ende dieser Phase aber wird es wieder deutlich sichtbar.*

*Die Zunahme des Glykogens während der 2.-3. Zykluswoche wie dessen Ausscheidung ins Lumen scheint mir ein physiologischer Prozess zu sein, der das Ei, das um dieses Termin die Tubenwanderung durchmacht, ernähren soll.*

*Die Tuben bei intrauteriner Gravidität sind alle glykogenhaltig. Eine Zunahme des Glykogengehaltes während der Schwangerschaft ist nicht beobachtet worden.*

# LITERATUR

*Adachi,* Zbl. f. Gynäk. Bd. 76
*Allister,* Journ. of. Obstetr. and Gyn. Brit. Emp. 1913.
*Arndt,* Mschr. Geb. und Gynaäk. Bd. 49.
*Breipohl,* W. Z. Geburtsh. 1938, Bd. 118, H. 1.
*Butomo,* Arch. für Gynäk. Bd. 131.
*Caffier,* Zentralbl. für Gynäk. 1938, Bd. 3.
*Caffier,* Ztsch. für Geb. und Gynäk. 1938, H. 19 und 32.
*Cahen,* Arch. internat. Méd. expér 4.
*Clauberg,* Arch. für Ginäk. Bd. 161.
*Czyzewics,* Arch. für Gynäk. Bd. 85.
*Frank,* Zentralbl. für Gynäk. 1901, Nr. 23.
*Grosser,* Arch. für Gynäk. Bd. 141.
*Holzbach,* Beitr. Geburtsh. 13.
*Holzbach,* Z. Geburtsh. 61.
*Hennig,* Zentralbl. für Gynäk. 1896, Nr. 3.
*Iwata,* Mschr. Geburtsh. Bd. 81.
*Jaegeroos,* Zschr. für Geb. und Gynäk. Bd. 72.
*Jakovlev,* Zurnal akuscherstwa i zenskich bolesnij. Bd. 38.
*Joel,* Brit. Journ. of Obstetr. and Gyn. 1939, Bd. 46, S. 721.
*Joel,* Brit. Journ. of Obstetr. and Gyn. 1939, Bd. 46, S. 734.
*Labhardt,* Zbl. für Gynäk. 1932, Nr. 14.
*Landau und Rheinstein,* Arch. für Gynäk. Bd. 42.
*Leopold,* Arch. für Gynäk. Bd. 11.
*Mainzer,* Arch. für Gynäk. Bd. 57.
*Mandl,* Mschr. für Geburtsh. 5, Erg. H.
*Schaffer,* Mschr. für Geb. und Gynäk. Bd. 13.
*Thompson,* Tbl. für Gynäk. 1898, Nr. 45.
*Tietze,* Zbl. für Gynäk. 1929, Nr. 1.
*Tietze,* Arch. für Gynäk. Bd. 146.
*Tietze,* Arch. für Gynäk. Bd. 148.
*Tröscher,* Inaug. Diss. Berlin 1916.
*Voinot,* Inaug. Diss. Nancy 1900.
*Westmann,* Acta obstetr. Stockh. 1931, Bd. 11. Ref. Ber. Gynäk. 22. S. 270.
*Zimmermann,* Mschr. Gynäk. 72.

S.A. GIA' VELADINI & C. — LUGANO